

## Glycogénose hépatique : une complication rare du diabète déséquilibré (à propos d'un cas)

### Hepatic Glycogenosis: a Rare Complication of Uncontrolled Diabetes (Case Report)

A. Trifi · S. Abdellatif · K. Ben Ismail · Y. Touil · F. Daly · R. Nasri · S. Ben Lakhhal

Reçu le 11 février 2017 ; accepté le 12 avril 2017  
© SRLF et Lavoisier SAS 2017

**Résumé** Le diabète déséquilibré expose à de nombreuses complications liées à un défaut d'insuline. La surcharge glycogénique hépatocytaire, antérieurement nommée syndrome de Mauriac, en fait partie. C'est un syndrome rare initialement décrit chez des enfants diabétiques de type 1 (DT1) chez qui se succèdent une hyperglycémie importante suivie par une administration de fortes doses d'insuline. Il est exceptionnellement décrit chez les adultes. Nous rapportons ici un cas de syndrome de Mauriac diagnostiquée chez une patiente adulte DT1 admise en réanimation pour cétoacidose diabétique. L'examen clinique a objectivé un abdomen distendu avec hépatomégalie à 20 cm. Les examens biologiques ont montré une acidose métabolique, une hyperglycémie, une hyperlactatémie, une cytolysse majeure et une cholestase anictérique. Une prise en charge fondée sur insulinothérapie et une équilibration hydroélectrolytique ont été instaurées. L'enquête étiologique des perturbations hépatiques a été négative. L'évolution clinique et biologique était favorable. Le diagnostic de glycogénose hépatique a été retenu sur un faisceau d'arguments anamnestiques et cliniques, et ce en l'absence d'autres anomalies responsables des perturbations hépatiques. La certitude diagnostique est histologique, et le traitement repose sur l'équilibration du diabète.

**Mots clés** Syndrome de Mauriac · Glycogénose hépatique · Diabète sucré · Cétoacidose · Réanimation

**Abstract** Uncontrolled diabetes exposes the patient to numerous complications related to underdosing of insulin. Hepatic glycogenosis, previously called Mauriac syndrome, is one of them. It is a rare syndrome initially described in type 1 diabetic children, in whom hyperglycemia is followed

by administration of high doses of insulin. It is exceptionally rare in adults. We report here a case of hepatic glycogenosis diagnosed in a type 1 diabetic adult who was hospitalized in the intensive care unit for ketoacidosis. The clinical examination revealed a distended abdomen with a hepatomegaly measured at 20 cm. Biological analyses showed metabolic acidosis, hyperglycaemia, hyperlactatemia, major cytolysis, and anicteric cholestasis. The management was based on insulin and fluid therapy. The etiological investigation of the liver dysfunctions was negative. Clinical and biological evolution was favourable. The diagnosis of hepatic glycogenosis was retained based on a bundle of anamnestic and clinical arguments and the absence of other abnormalities causing by hepatic disorders. The diagnosis was confirmed by histological investigation and the management was based on the control of diabetes.

**Keywords** Mauriac syndrome · Hepatic glycogenosis · Diabetes mellitus · Ketoacidosis · Intensive care

### Introduction

Le diabète mal équilibré représente une préoccupation majeure dans les pays sous-développés. Il expose à de nombreuses complications liées à un défaut d'insuline, et la surcharge glycogénique hépatocytaire, antérieurement dénommée syndrome de Mauriac, en fait partie. C'est un syndrome rare décrit chez des enfants diabétiques de type 1 (DT1) où se succèdent une hyperglycémie importante suivie par l'administration de fortes doses d'insuline [1]. Il comprend cliniquement un retard de croissance, une hépatomégalie et des signes cushingoïdes [1,2]. L'incidence de ce syndrome a diminué de façon significative avec l'introduction d'insuline à action prolongée aboutissant à un meilleur contrôle de la glycémie [2]. Cette complication est exceptionnellement décrite chez les adultes.

A. Trifi (✉) · S. Abdellatif · K. Ben Ismail · Y. Touil · F. Daly · R. Nasri · S. Ben Lakhhal  
Service de réanimation médicale, centre hospitalo-universitaire  
La Rabta,  
université El-Manar, Tunis, Tunisie  
e-mail : ahlem.ahurabta@gmail.com

## Observation

Il s'agit d'une patiente âgée de 23 ans, connue DT1 depuis quatre ans, mal suivie avec notion d'hospitalisations répétées pour des épisodes de cétoacidose. Elle a présenté sept jours avant son admission en réanimation : des épigastralgies irradiant vers l'hypocondre droit, des nausées et vomissements sans arrêt des matières et des gaz, et sans fièvre. Cela survenait à la suite d'un écart thérapeutique dans un contexte de difficulté psychique secondaire à un conflit familial.

L'examen clinique retrouvait une patiente en bon état général, ayant un indice de masse corporelle (IMC) de 18,07 kg/m<sup>2</sup> (taille = 158 cm et poids = 45 kg), consciente et bien orientée, apyrétique, asthénique. Les constantes vitales étaient : une pression artérielle à 110/85 mmHg, une tachycardie à 100/minute et une SpO<sub>2</sub> à 95 % à l'air ambiant (AA). Il existait une polypnée de Kussmaul et des signes de déshydratation intra- et extracellulaire (soif, langue sèche, yeux cernés). L'examen ne retrouvait pas des signes d'hypoperfusion d'organes. On retenait notamment l'absence de marbrures, des extrémités chaudes et l'absence d'oligurie. L'examen abdominopelvien mettait en évidence un abdomen distendu, une hépatomégalie à 20 cm, l'absence de splénomégalie. Devant la suspicion d'un syndrome occlusif (abdomen distendu et vomissements), un toucher rectal a été réalisé à la recherche d'un fécalome retrouvant des selles normocolorées. La glycémie capillaire était élevée (« HI » sur l'appareil à dextro), et la bandelette urinaire mettait en évidence une glycosurie à trois croix et une cétonurie à deux croix. On ne disposait pas de cétonémie. La gazométrie artérielle à l'AA était : pH = 7,26, PaCO<sub>2</sub> = 14 mmHg, PaO<sub>2</sub> = 110 mmHg, HCO<sub>3</sub><sup>-</sup>-calculés : 9 mmol/l et une hyperlactatémie à 8,29 mmol/l.

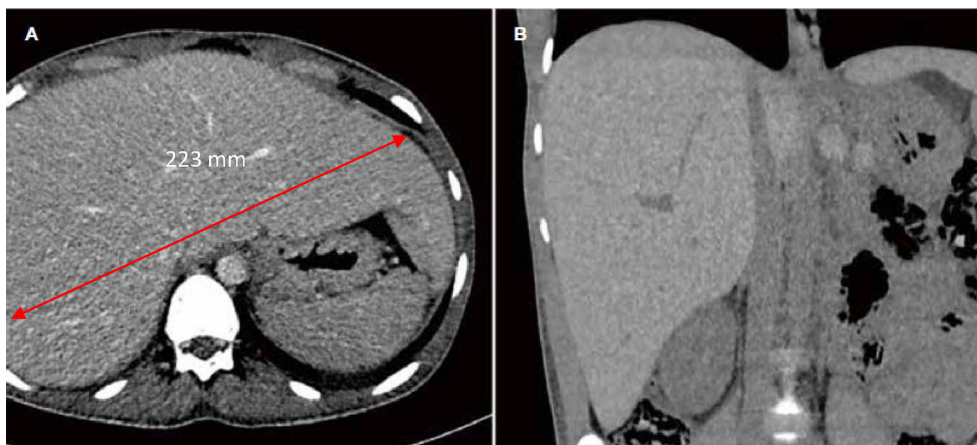
Le bilan biologique montrait une cytolysse majeure (ASAT = 279 × normale [N]), ALAT = 63 × N), une cholestase anictérique (γGT = 4 × N, PAL = 1,4 × N, bilirubinémie

totale = 6 μmol/l), sans stigmate d'insuffisance hépatocellulaire associée (TP = 72 %) et une lipasémie à 3 × N. Le reste du bilan révélait une hyperglycémie à 26,5 mmol/l et une HbA1c à 11,12 %. Par ailleurs, l'ionogramme plasmatique, les dosages d'urée et de créatinine plasmatiques montraient (rapportés à l'acidose et à la corpulence de la malade) une hypokaliémie et une insuffisance rénale (kaliémie = 3,9 mmol/l, urée = 7 mmol/l, créatinine = 88,4 μmol/l).

Le diagnostic de cétoacidose diabétique associée à une hépatopathie était retenu. Une insulinothérapie par voie intraveineuse à la seringue électrique ainsi qu'une équilibration hydroélectrolytique étaient instaurées. Simultanément, une enquête étiologique des perturbations hépatiques était entamée avec à l'échographie abdominale une hépatomégalie de 23 cm de contours réguliers et d'échostructure homogène sans lésion focale décelable et sans dilatation des voies biliaires intra- et extrahépatiques. La TDM abdominale effectuée à la recherche d'une pancréatite ou d'un syndrome occlusif confirmait cette hépatomégalie homogène de 238 mm associée à un épanchement abdominal de moyenne abondance en périhépatique et au niveau du cul-de-sac de Douglas, et le pancréas était d'aspect normal (Fig. 1).

Les sérologies virales (EBV, VHA, VHB, VHC, VHE, CMV et HSV) étaient négatives. La recherche des toxiques, l'alcoolémie et la paracétamolémie étaient négatives. De même, un bilan immunologique comprenant des anticorps anti-LKM1, antimitocondries et anti-muscles lisses était également négatif.

L'évolution était favorable avec disparition des signes cliniques de déshydratation et diminution de la distension abdominale. On note aussi une normalisation de la gazométrie et du taux de lactate. À j14 d'évolution, l'examen abdominal a retrouvé une diminution de la flèche hépatique mesurée à 16 cm. Dans le même ordre, le bilan hépatique et pancréatique était en amélioration (ASAT = 24 × N,



**Fig. 1** TDM abdominale : A. Coupe axiale. B. Coupe coronale. Hépatomégalie homogène avec flèche hépatique à 223 mm

ALAT =  $9 \times N$ ,  $\gamma$ GT =  $1,5 \times N$  et lipasémie normale). Les examens morphologiques de contrôle n'ont pas été pratiqués. Fondé sur l'histoire, les données biologiques et l'évolution favorable après prise en charge adéquate du déséquilibre glycémique, le diagnostic de surcharge glycogénique hépatocytaire était retenu.

## Commentaires

Cette observation d'une jeune patiente DT1 avec un statut psychique déséquilibré occasionnant des écarts thérapeutiques fréquents décrit une surcharge glycogénique hépatocytaire. Ce syndrome a associé : un diabète déséquilibré à type de cétoacidose, une hépatomégalie et une perturbation du bilan hépatique à type de cytolysse majeure avec cholestase. Une série d'examens complémentaires explorant ces anomalies hépatiques était négative en dehors d'une hépatomégalie homogène.

Le syndrome de Mauriac a été décrit pour la première fois par Mauriac en 1930 chez des enfants atteints de DT1 présentant un retard staturopondéral, une hépatomégalie et une distension abdominale [1]. Cette dénomination a été remplacée par le terme de glycogénose hépatique ou de surcharge glycogénique hépatocytaire. Il a en effet été préconisé de ne plus utiliser le terme de syndrome de Mauriac du fait du passé collaborationniste de Pierre Mauriac, frère de l'écrivain François Mauriac [3]. La physiopathologie de la glycogénose hépatique est imparfaitement connue. Elle semble liée à l'excès combiné d'insuline et d'épisodes d'hyperglycémie. Les mécanismes qui concourent à la glycogénose hépatique en cas de surconsommation d'insuline associée à des phases d'hyperglycémie consistent en un stockage excessif du glucose circulant sous forme de glycogène intra-hépatique par hyperstimulation de la glycogénèse et inhibition de la glycogénolyse ; l'insuline active la glucokinase et la glycogène-synthétase et inhibe la glucose-6-phosphatase [3]. La pathogenèse du retard de croissance et pubertaire n'est pas claire mais semble plutôt être multifactorielle : l'insuffisance de glucose dans les tissus, le défaut d'insuline comme facteur de croissance et l'hypercorticisme peuvent y contribuer. Les signes cushingoides présents au cours de la glycogénose sont décrits classiquement chez les enfants [1,2]. En effet, au cours de la période de développement, les fluctuations documentées à grande échelle entre l'hyperglycémie et l'hypoglycémie (suggérant un modèle de sur- et sous-insulinisation) sont accompagnées d'une activation des hormones de contre-régulation avec un hypercorticisme réactionnel à l'excès d'insuline [1,2,4]. L'hypercorticisme secondaire semble donc être responsable du développement de l'obésité cushingoides. Cela se produit essentiellement chez les enfants/adolescents, mais est quasi absent chez ceux qui ont dépassé la période pubertaire.

L'hépatomégalie est secondaire au dépôt de glycogène dans le foie. En cas d'hyperglycémie majeure, le glucose entre passivement dans les hépatocytes via GLUT 2 (transporteur du glucose indépendant de l'insuline) et est rapidement transformé en glucose-6P par la glucokinase ; l'administration importante d'insuline entraîne la transformation du glucose-6P en glycogène par la glycogène-synthétase [5,6]. Ce phénomène est amplifié en cas de cétoacidoses répétées imposant de fortes doses d'insuline intraveineuse [2], comme chez notre patiente.

À l'âge adulte, la glycogénose hépatique se caractérise par des douleurs abdominales, une anorexie, des nausées et des perturbations du bilan hépatique dans un contexte de déséquilibre glycémique majeur. D'autres manifestations ont été rapportées à type d'œdème insulinaire avec la mise en évidence d'œdèmes de consistance élastique, ne prenant pas le godet, imputés aux propriétés œdémateuses propres à l'insuline [3]. Classiquement, les transaminases sont très élevées [7,8]. Une hyperlactatémie peut s'ajouter à ce tableau (retrouvé chez notre malade) [9]. Classiquement, l'hyperlactatémie résulte d'un déséquilibre entre la production (stimulation de la glycolyse anaérobie ou dysfonction de la chaîne respiratoire mitochondriale) et la clairance du lactate. Les principales causes d'acidose lactique en dehors d'une hypoperfusion tissulaire, la cause la plus évidente, sont les expositions toxiques (metformine, cyanure, l'acide valproïque, etc.) [10]. D'autres étiologies, plus complexes à établir, sont associées à une acidose lactique, comme l'état de mal convulsif ou l'insuffisance hépatocellulaire [10]. Plus rarement, une acidose lactique inexpliquée peut orienter vers la découverte d'une néoplasie ou d'une hémopathie [10]. En l'absence de toutes ces causes dans notre observation, l'hyperlactatémie est expliquée d'une part par l'accumulation hépatique de glycogène avec une altération de la néogluco-génèse [9]. D'autre part, certaines études, chez des malades atteints de glycogénose, ont montré un rapport lactate/pyruvate élevé [11,12]. Également, l'analyse histologique du matériel de biopsie hépatique a mis en évidence des mitochondries géantes anormales [11,12]. Ces dernières constatations ont permis d'orienter vers un défaut dans la chaîne respiratoire mitochondriale [11,12].

L'échographie abdominale retrouve l'hépatomégalie et l'aspect de surcharge traduisant le stockage chronique de glycogène. Le diagnostic de glycogénose hépatique est un diagnostic d'élimination. Avant de le retenir, il est impératif d'éliminer les causes virales, métaboliques, obstructives et auto-immunes [13]. Le diagnostic de stéatose hépatique non alcoolique (NASH) ne doit pas être méconnu dans un contexte de surcharge métabolique du foie et en présence de facteurs de risque que sont le surpoids (IMC > 25 kg/m<sup>2</sup>) avec une adiposité centrale, une hypertriglycéridémie et un taux d'HDL-cholestérol bas souvent observés chez les diabétiques [14]. L'imagerie ne permet pas de différencier la

glycogénose hépatique d'une NASH [14,15]. Dans notre cas, le diagnostic de NASH était peu probable étant donné le statut morphologique en faveur d'une maigreur et la normalité du bilan lipidique. Le seul examen permettant d'affirmer formellement le diagnostic est la biopsie hépatique qui met en évidence un aspect de surcharge glycogénique visible après coloration par le PAS (*periodic-acid-Schiff*, utilisé en histologie pour mettre en évidence les polysaccharides de types mucopolysaccharides présents dans certains tissus conjonctifs ainsi que dans le mucus) [16].

Néanmoins, certains auteurs ne recommandent pas de pratiquer la biopsie si le bilan hépatique se normalise avec le bon contrôle glycémique [8]. L'évolution est le plus souvent favorable grâce à l'équilibre glycémique, et l'atteinte hépatique disparaît généralement en deux à quatre semaines [17]. Cependant, les doses d'insuline journalières nécessaires à l'obtention de l'équilibre glycémique sont souvent plus importantes que chez les sujets DT1 sans glycogénose hépatique (1,33 contre 0,6 à 1,1 UI/kg) [18].

## Conclusion

Bien que la glycogénose hépatique soit un diagnostic rare, il doit être évoqué en cas d'hépatomégalie chez un DT1 ayant des antécédents fréquents de cétoacidoses diabétiques. Le diagnostic est fondé sur un faisceau d'arguments anamnestiques et cliniques, et ce en l'absence d'autres anomalies pouvant être en cause des perturbations hépatiques. La certitude diagnostique est histologique, bien que rarement obtenue, et le traitement repose sur l'équilibration du diabète.

**Liens d'intérêts :** les auteurs déclarent ne pas avoir de lien d'intérêt.

## Références

- Mauriac, (1930) Gros ventre, hépatomégalie, trouble de la croissance chez les enfants diabétiques traités depuis plusieurs années par l'insuline. *Gas Hebd Med Bordeaux* 26: 402-410
- Haller MJ, Silverstein JH, Rosenbloom AL, (2007) Type 1 diabetes in the child and adolescent. In: Lifshitz F (ed) *Pediatric endocrinology*, 5th ed. Informa Healthcare, Switzerland, 70 p
- Mahévas T, Gobert D, Gatifossé M, Mekinian A, Fain O, (2017) Edème insulémique au cours d'une glycogénose hépatique. *Rev Med Interne* 38: 201-203
- Gutch M, Philip R, Saran S, Tyagi R, Gupta KK, (2013) Re-emergence of a rare syndrome: a case of Mauriac syndrome. *Indian J Endocrinol Metab* 17: 283-285
- Nordlie RC, Foster JD, Lange AJ, (1999) Regulation of glucose production by the liver. *Annu Rev Nutr* 19: 379-406
- Bua J, Marchetti F, Faleschini E, Ventura A, Bussani R, (2010) Hepatic glycogenesis in an adolescent with diabetes. *J Pediatr* 157: 1042
- Ruschhaupt DG, Rennert OM, (1970) Recurrent hepatomegaly and transient alteration of liver functions in an adolescent with diabetic acidosis. *Clin Pediatr* 9: 122-124
- Giordano S, Martocchia A, Toussan L, Stefanelli M, Pastore F, Devito A, Risicato MG, Ruco L, Falaschi P, (2014) Diagnosis of hepatic glycogenesis in poorly controlled type 1 diabetes mellitus. *World J Diabetes* 5: 882-888
- Brouwers MC, Ham JC, Wisse E, Misra S, Landewe S, Rosenthal M, Patel D, Oliver N, Bilo HJ, Murphy E, (2015) Elevated lactate levels in patients with poorly regulated type 1 diabetes and glycogenic hepatopathy: a new feature of Mauriac syndrome. *Diabetes Care* 38: e11-e12
- Mégarbane B, (2013) Acidoses lactiques graves en dehors des états de choc. *Réanimation* 22: 435-445
- Maassen JA, Hart LM, Van Essen E, (2004) Mitochondrial diabetes: molecular mechanisms and clinical presentation. *Diabetes* 53: 103-109
- Torbenson M, Chen YY, Brunt E, Cummings OW, Gottfried M, Jakate S, Liu YC, Yeh MM, Ferrell L, (2006) Glycogenic hepatopathy: an underrecognized hepatic complication of diabetes mellitus. *Am J Surg Pathol* 30: 508-513
- Munns CF, McCrossin RB, Thomsett MJ, Batch J, (2000) Hepatic glycogenesis: reversible hepatomegaly in type 1 diabetes. *J Paediatr Child Health* 36: 449-452
- Bril F, Cusi K, (2017) Management of nonalcoholic fatty liver disease in patients with type 2 diabetes: a call to action. *Diabetes Care* 40: 419-430
- Chatila R, West AB, (1996) Hepatomegaly and abnormal liver tests due to glycogenesis in adults with diabetes. *Medicine (Baltimore)* 75: 327-333
- Manderson WG, McKiddie MT, Manners DJ, Stark JR, (1968) Liver glycogen accumulation in unstable diabetes. *Diabetes* 17: 13-16
- Abaci A, Bekem O, Unuvar T, Ozer E, Bober E, Arslan N, Ozturk Y, Buyukgebiz A, (2008) Hepatic glycogenesis: a rare cause of hepatomegaly in type 1 diabetes mellitus. *J Diabetes Complications* 22: 325-328
- Morrison EY, McKenzie K, (1989) The Mauriac syndrome. *West Indian Med J* 38: 180-182