

Hémoptysie grave*

Severe Hemoptysis

M. Fartoukh · A. Parrot · S. Fedun · A. Khalil · J. Assouad · J. Cadranel · M.-F. Carette

Reçu le 13 octobre 2014; accepté le 24 novembre 2014
© SRLF et Lavoisier SAS 2014

Résumé L'hémoptysie grave est associée à un pronostic immédiat sombre en l'absence de prise en charge thérapeutique initiale adaptée. L'évaluation de la gravité initiale repose sur l'analyse du mécanisme, de l'étiologie, et du retentissement de l'hémoptysie et sur l'existence de comorbidités. Elle conditionne le choix thérapeutique et son délai de mise en œuvre. La prise en charge thérapeutique repose sur des mesures médicales associées à la radiologie vasculaire interventionnelle en première intention, du fait du développement de l'angiotomodensitométrie volumique (ATDMV) et des progrès réalisés dans le domaine de la radiologie vasculaire interventionnelle. En l'absence d'indication thérapeutique urgente (tamponnement perfibroscopique), la place de la fibroscopie bronchique à la phase aiguë d'une hémoptysie grave doit être réservée aux situations au cours desquelles l'ATDMV ne laté-

ralise pas l'hémoptysie (comme en cas de dilatations des bronches bilatérales). La chirurgie thoracique d'hémostase est actuellement réservée aux échecs de la procédure radiologique vasculaire interventionnelle, aux situations à risque de récurrence hémorragique et aux anévrismes artériels pulmonaires. L'amélioration des conditions périopératoires est primordiale pour réduire la morbidité et la mortalité de la chirurgie d'hémostase.

Mots clés Hémoptysie · Fibroscopie · Embolisation · Chirurgie d'hémostase

Abstract Severe hemoptysis is associated with poor prognosis in the absence of adequate treatment. The evaluation of initial severity is essential to guide the therapeutic decision and its time of realization, based on the combination of the existence of comorbid conditions, and the mechanism, etiology, and respiratory consequences of hemoptysis. The first-line therapeutic management includes medical measures and interventional vascular radiology, which has dramatically improved with the development of multi-detector computed tomodensitometry (CT) angiography and the use of microcatheters. In the absence of emergent indications, fiberoptic bronchoscopy should be reserved for situations during which CT-scan fails to locate hemoptysis (bilateral bronchiectasis, for example). Emergency surgical resection should be reserved for failure of interventional vascular radiology and situations at high-risk of bleeding recurrence. The optimization of operative conditions is mandatory to reduce morbidity and mortality related to surgery.

Keywords Hemoptysis · Fiberoptic bronchoscopy · Embolization · Hemostasis surgery

Introduction

L'hémoptysie correspond à l'expectoration de sang au cours d'un effort de toux, provenant du secteur vasculaire thoracique vers le secteur aérien sous-glottique (voies aériennes ou parenchyme pulmonaire). Il s'agit d'un symptôme fréquent

M. Fartoukh (✉) · A. Parrot · S. Fedun
Unité de réanimation médicochirurgicale,
pôle thorax voies aériennes, AP-HP, hôpital Tenon,
groupe hospitalier des hôpitaux universitaires de l'Est-Parisien,
F-75020 Paris, France
e-mail : muriel.fartoukh@tnn.aphp.fr

A. Khalil · M.-F. Carette
Service de radiologie, pôle imagerie, AP-HP, hôpital Tenon,
groupe hospitalier des hôpitaux universitaires de l'Est-Parisien,
Paris, France

J. Assouad
Service de chirurgie thoracique, pôle thorax voies aériennes,
AP-HP, hôpital Tenon, groupe hospitalier des hôpitaux
universitaires de l'Est-Parisien, Paris, France

J. Cadranel
Service de pneumologie, pôle thorax voies aériennes,
AP-HP, hôpital Tenon, groupe hospitalier des hôpitaux
universitaires de l'Est-Parisien, Paris, France

M. Fartoukh · J. Assouad · J. Cadranel · M.-F. Carette
Sorbonne universités, UPMC Univ Paris-VI, Paris, France

* Cet article correspond à la conférence faite par l'auteur au congrès de la SRLF 2015 dans la session : *Insuffisance respiratoire aiguë : quelques grands pièges à éviter.*

en pathologie thoracique qui justifie une enquête diagnostique étiologique rapide, et dont la prise en charge thérapeutique repose avant tout sur celle de sa cause. Dans certaines situations, le pronostic vital peut être mis en jeu ; on qualifie alors l'hémoptysie d'hémoptysie « maladie ». C'est particulièrement dans ce contexte que la démarche diagnostique doit être hiérarchisée, reposant sur l'évaluation rigoureuse de la gravité initiale de l'hémoptysie afin de guider la décision thérapeutique et son délai de mise en œuvre [1].

Rappels d'angioanatomie thoracique

La vascularisation intrathoracique normale est composée de deux systèmes, l'un nourricier (artères bronchiques), l'autre fonctionnel (artères pulmonaires). De nombreuses anastomoses physiologiques existent à différents niveaux entre les deux systèmes [2]. Dans certaines situations pathologiques, la vascularisation systémique intrathoracique est modifiée, avec la constitution d'une hypervascularisation systémique (HVS), se traduisant par une hypertrophie des artères bronchiques (augmentation de calibre et de longueur) réalisant un aspect pseudoangiomateux, voire pseudoanévrismal [2,3]. Ces modifications peuvent se situer au niveau des gros troncs artériels (hyperdébit) ou à l'intérieur du poumon (réouverture des anastomoses physiologiques). En pathologie, le développement d'une HVS survient en cas de destruction du lit capillaire pulmonaire (tuberculose pulmonaire active ou séquellaire, dilatation des bronches, mucoviscidose, infections pulmonaires à pyogènes, germes à croissance lente, *Aspergillus* sp), de défaut de la circulation artérielle pulmonaire (maladie thromboembolique veineuse aiguë ou chronique ; pathologie néonatale des artères pulmonaires ; sténose ou thrombose inflammatoire artérielle pulmonaire [maladie de Takayasu]), ou d'hypervascularisation tumorale (cancer bronchique primitif ou métastase pulmonaire de certains cancers hypervasculaires).

L'irruption de sang dans les voies aériennes provient dans plus de 90 % des cas de la vascularisation artérielle systémique (bronchique ou non bronchique) par effraction du réseau angiomateux de l'HVS [4]. Plus rarement, la vascularisation pulmonaire (artérielle, veineuse ou capillaire) est incriminée [5]. Exceptionnellement, les gros vaisseaux intrathoraciques (notamment l'aorte ou ses branches) peuvent être responsables d'hémoptysie cataclysmique quasiment toujours fatale, particulièrement en cas d'antécédent d'anévrisme aortique ou de chirurgie aortique, même ancienne. Le mécanisme de l'hémoptysie est parfois en rapport avec une hyperpression veineuse pulmonaire (rétrécissement mitral, fibrose médiastinale, traitement par radiofréquence de troubles du rythme cardiaque), ou une lésion de la barrière alvéolocapillaire (vascularite des petits vaisseaux). L'hémoptysie s'intègre alors dans le cadre plus général des hémorragies

intra-alvéolaires, que nous n'aborderons pas ici [6,7]. Enfin, au cours de certaines hémoptysies cryptogéniques de grande abondance, des anomalies vasculaires particulières ont été décrites : localisation ectopique d'artères bronchiques en position très superficielle et contiguë à la muqueuse bronchique avec rupture de la paroi artérielle dans la lumière bronchique (syndrome de Dieulafoy bronchique) [8].

Évaluation de la gravité initiale d'une hémoptysie

Les critères définissant la gravité d'une hémoptysie sont issus d'une littérature hétérogène : terminologie utilisée (hémoptysie massive, sévère, menaçant la vie...), populations étudiées, étiologies, situations géographiques, plateaux techniques disponibles, critère de jugement choisi, etc. Des éléments liés au patient (comorbidités, diathèse hémorragique) et à l'événement hémorragique ou à ses conséquences (abondance, retentissement respiratoire, voire hémodynamique, mécanisme et étiologie) sont autant de critères de gravité rapportés dans la littérature [9]. Les critères « classiques » de gravité sont l'abondance de l'hémoptysie et le recours à la ventilation mécanique, mais ne concernent finalement que 20 % des patients admis en réanimation [9]. Mal et al. ont proposé de définir l'hémoptysie « menaçant la vie » en intégrant les données fonctionnelles du patient à l'abondance de l'hémoptysie ou lorsqu'il est nécessaire de recourir à un traitement vasoconstricteur par voie générale [10].

Volume ou débit de sang expectoré

Le volume ou le débit de sang expectoré semble directement associé à la mortalité, bien qu'il n'existe pas de valeur seuil consensuelle dans la littérature (variant de 100 ml/24 h à 1 000 ml/48 h) [11]. La quantification de l'abondance d'une hémoptysie peut s'avérer difficile et être mise en défaut en pratique clinique quotidienne ; l'utilisation d'une échelle simple et reproductible est conseillée quand l'interrogatoire du patient ou de son entourage est possible (Fig. 1).

Existence d'un retentissement respiratoire

L'existence d'un retentissement respiratoire (et à un moindre degré hémodynamique) participe également à la caractérisation de la gravité de l'hémoptysie [1].

Certaines comorbidités, notamment respiratoires (mucoviscidose, insuffisance respiratoire chronique), ou la présence de diathèse hémorragique sont également considérées comme des critères de gravité [10].



Fig. 1 Proposition d'une échelle de quantification d'une hémoptysie. Une cuiller à café correspond à moins de 5 ml de sang, un crachoir (ou petit verre de cuisine) à 120 ml de sang et un haricot à 300 ml de sang

Mécanisme artériel pulmonaire

Enfin, un mécanisme artériel pulmonaire doit être considéré comme un critère de gravité, notamment du fait de l'inefficacité thérapeutique relative des traitements vasoconstricteurs [1]. La Figure 2 représente la fréquence du mécanisme artériel pulmonaire selon les étiologies, en notant que celui-ci peut être associé à une HVS ou être isolé, et exister d'emblée ou se développer secondairement au cours de l'évolution de la pathologie causale.

Enfin, malgré une enquête étiologique approfondie, environ 15 % des hémoptysies restent sans cause identifiée (hémoptysies cryptogéniques) et peuvent avoir un caractère massif [8].

Un score permettant de stratifier les patients admis en réanimation pour une hémoptysie maladie selon le risque d'évolution défavorable (probabilité de mortalité intrahospitalière) a été développé, dans l'objectif de proposer une prise en charge thérapeutique ciblée [1]. La combinaison de plusieurs facteurs disponibles précocement à la prise en charge, tels que le terrain (éthylisme chronique), la cause (cancer bronchique, aspergillose), le mécanisme (artériel pulmonaire) et le retentissement de l'hémoptysie (nombre de quadrants radiologiques atteints, ventilation mécanique initiale), pourrait être utile pour la stratification du risque d'évolution défavorable et l'orientation thérapeutique. Comparativement à un score générique de dysfonction d'organe, ce score dédié à l'hémoptysie paraît plus adapté, car il intègre les différentes étapes du raisonnement clinique conduisant à la décision thérapeutique [1]. L'application de stratégies de prise en charge basées sur l'utilisation de ce score doit être évaluée dans le cadre d'études prospectives, avant de pouvoir recommander son utilisation en pratique clinique.

Prise en charge thérapeutique de l'hémoptysie maladie

La prise en charge thérapeutique de l'hémoptysie maladie repose sur des mesures médicales, la radiologie vasculaire

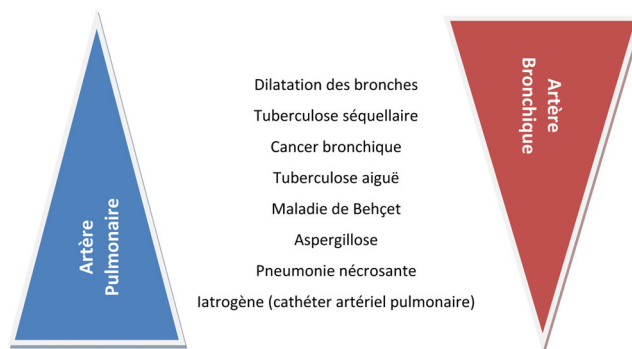


Fig. 2 Mécanisme d'une hémoptysie. Un mécanisme artériel pulmonaire est à évoquer en cas d'opacité excavée (pneumonie à pyogène, caverne tuberculeuse ou cancer), de pneumonie nécrosante, d'aspergillose, ou de maladie de système (maladie de Behçet)

interventionnelle et la chirurgie thoracique. Elle est essentiellement guidée par l'abondance et le retentissement respiratoire de l'hémoptysie, mais repose également sur le mécanisme et l'étiologie suspectés, l'opérabilité du patient et la résécabilité éventuelle de la lésion causale. Les objectifs thérapeutiques sont symptomatiques (contrôler l'hémorragie et éviter l'asphyxie par inondation alvéolaire ou obstruction bronchique) et étiologiques (traiter la cause de l'hémoptysie) [12,13].

Mesures médicales

Premier volet du traitement médical

Le premier volet du traitement médical repose sur des mesures générales simples. Une surveillance rapprochée avec un contrôle continu de l'oxymétrie de pouls, de la fréquence respiratoire, de la fréquence cardiaque et de la pression artérielle est nécessaire et ne se conçoit qu'en soins intensifs ou en réanimation.

Une oxygénothérapie est indispensable, du fait du risque de récurrence imprévisible. Le positionnement en décubitus latéral du côté de l'hémoptysie, quand celui-ci est connu, permet d'éviter l'inondation du poumon controlatéral. Lorsque la ventilation mécanique est nécessaire, le recours à l'intubation avec une sonde d'intubation classique est possible, en association éventuelle à un tamponnement chimique local ou à l'utilisation de bloqueur bronchique excluant le territoire de l'hémoptysie [14–17]. Une sonde d'intubation double lumière (type Carlens) peut être mise en place, permettant une ventilation à poumons séparés, en soulignant cependant que le bon positionnement de ce type de sonde peut poser problème en période d'hémoptysie active [12,18].

L'administration d'un traitement vasoconstricteur par voie générale (terlipressine, vasopressine) peut être nécessaire, si l'hémoptysie est d'emblée menaçante ou en cas

d'échec du traitement topique (cf. infra). Il faut souligner que l'efficacité de la terlipressine (Glypressine®) ne repose que sur une seule étude ouverte conduite chez 20 patients [19]. Cette molécule, bien que largement utilisée, n'a cependant pas l'autorisation de mise sur le marché dans le traitement de l'hémoptysie. Les raisons expliquant précisément l'efficacité de la terlipressine dans le traitement des hémoptysies graves ne sont pas totalement expliquées : augmentation du tonus vasculaire du fait de ses propriétés vasoconstrictrices sur la circulation systémique bronchique ; réduction du débit cardiaque qui se marque au premier chef sur la circulation systémique bronchique, malgré ses anastomoses avec la circulation pulmonaire ; pouvoir spasmogène sur la tunique musculaire lisse bronchique... Son utilisation doit être prudente, notamment en cas d'hypertension artérielle ou de cardiopathie ischémique sévère, et les doses adaptées au poids. La réalisation d'une artériographie bronchique doit être différée d'au moins six heures, après l'administration de terlipressine.

D'autres mesures médicales générales peuvent être utiles : traitement antitussif (à utiliser avec prudence), antibiothérapie (fortement recommandée en cas de dilatation des bronches ou de mucoviscidose ; indiscutable en cas de pneumonie bactérienne, ou d'abcès pulmonaire), correction des troubles de l'hémostase quand cela est possible... L'administration intraveineuse de facteur VII recombinant peut être utile dans certaines situations non contrôlées par les mesures précédentes, dans l'attente d'un traitement par radiologie vasculaire interventionnelle ou d'un traitement chirurgical [20,21].

Second volet du traitement médical

Le second volet du traitement médical repose sur des mesures locales, chimiques ou mécaniques, administrées par fibroscopie bronchique souple ou rigide [22], si l'hémoptysie n'a pas été contrôlée par les mesures générales précédentes.

Des instillations intrabronchiques répétées de sérum physiologique glacé par bolus de 20 à 50 ml peuvent contrôler l'hémoptysie. En cas d'échec, ou lorsque l'hémoptysie est très abondante, l'administration de Xylocaïne® adrénalinée (0,2 mg d'adrénaline pour 20 ml de Xylocaïne®) ou de sérum physiologique adrénaliné (1 mg d'adrénaline dilué dans 20 ml de sérum physiologique) a été proposée. L'instillation intrabronchique de Glypressine® (1 mg dans 5 ml) est également efficace sans les effets secondaires systémiques liés à la molécule. Des techniques de méchage local avec un dérivé de la cellulose appliqué sous bronchoscopie rigide ont été rapportées [23].

L'objectif du traitement topique mécanique est de permettre l'oxygénation du patient en protégeant le poumon sain de l'inondation sanguine. Plusieurs moyens sont à disposition, permettant d'obtenir une occlusion bronchique proximale,

segmentaire ou même sous-segmentaire [14–17,24]. Des sondes à ballonnet adaptées à ce type d'indication sont maintenant proposées, y compris chez le patient non intubé. Il faut souligner ici la très grande difficulté en pratique de positionner correctement ce type de sonde en période hémorragique non contrôlée. Enfin, la fibroscopie bronchique permet de réaliser une toilette bronchique pour améliorer l'hématose, avec aspiration des caillots, en respectant toujours les caillots du territoire présumé de l'hémoptysie.

Toutes ces mesures sont transitoires et suspensives, destinées à préparer au traitement par radiologie vasculaire interventionnelle ou chirurgie.

Radiologie vasculaire interventionnelle

Depuis les premiers travaux de Remy et al. [25], l'artériembolisation bronchosystémique (AEBS) s'est considérablement développée et représente aujourd'hui la première ligne thérapeutique dans la prise en charge initiale de l'hémoptysie maladie. Depuis le début des années 2000, l'utilisation de microcathéters permet de réaliser un cathétérisme sélectif des artères pathologiques et d'emboliser par des microresorts très en distalité au-delà de la naissance des rameaux dangereux (rameau spinal antérieur médian moyen, rameau œsophagien) [26]. Dans les études récentes, le contrôle de l'hémoptysie par AEBS, immédiat et à plus long terme, est obtenu dans respectivement 80 à 100 % des cas et 50 à 85 % des cas.

La procédure radiologique vasculaire interventionnelle est actuellement toujours réalisée après une angiotomodensitométrie volumique (ATDMV), qui permet de localiser l'hémoptysie, de visualiser directement les artères systémiques bronchiques et non bronchiques, de préciser la localisation des ostia, le trajet, la taille et l'hypertrophie éventuelle des artères avant la réalisation de l'artériographie, de préciser le mécanisme artériel (systémique ou pulmonaire) et l'étiologie [27]. Enfin, l'ATDMV peut également renseigner sur l'abondance de l'hémoptysie.

Si la fibroscopie bronchique reste indispensable au bilan diagnostique étiologique de toute hémoptysie, sa réalisation peut être décalée dans le temps. En effet, il n'y a plus d'indication à la réaliser en période d'hémoptysie active, en dehors de pathologies pulmonaires bilatérales au cours desquelles l'ATDMV peut être mise en défaut pour le diagnostic topographique (dilatation des bronches par exemple). Ainsi, dans notre expérience, les indications résiduelles de la fibroscopie bronchique à la phase initiale de la prise en charge de l'hémoptysie maladie sont des indications thérapeutiques [28].

Avec les progrès de l'ATDMV et le développement de l'utilisation des microcathéters, les contre-indications à la réalisation de l'AEBS sont devenues relatives, devant faire peser le rapport bénéfice/risque pour chaque patient. Un

échec de l'AEBS est possible dans 10 à 15 % des cas : absence d'HVS, échec de cathétérisme, sonde instable, vasospasme (administration récente de Glypressine® par voie systémique, cathétérisme), dissection de l'artère bronchique ou hématome. À court terme, la récurrence de l'hémoptysie peut être liée à la méconnaissance de certaines artères, notamment systémiques non bronchiques, à la réalisation de la procédure radiologique sous traitement vasoconstricteur (ou administré moins de six heures avant la procédure), ou à un mécanisme artériel pulmonaire méconnu initialement ou du fait d'une lésion évolutive au contact de la vascularisation pulmonaire (cancer bronchique, aspergillose, tuberculose active, pneumonie nécrosante). À plus long terme, la récurrence peut être favorisée par la persistance de l'étiologie ou le redéveloppement d'une HVS (cancer bronchique, aspergillose, tuberculose) [10,29].

Les complications de l'AEBS sont rares (moins de 5 % des cas), dominées par les complications vasculaires, principalement neurologiques. Les événements indésirables graves, nécessitant l'arrêt de la procédure, sont devenus très rares, la fréquence de ces accidents étant largement influencée par l'expérience des opérateurs [10,29–31]. La réalisation systématique d'une ATDMV réduit le taux d'échec de la procédure de radiologie vasculaire interventionnelle, notamment chez les patients les plus âgés, en précisant mieux les indications de l'angiographie pulmonaire pour vaso-occlusion, réduisant ainsi les indications de la chirurgie d'hémostase [32].

Chirurgie thoracique

Jusqu'à la fin des années 1970, la chirurgie thoracique était la seule technique disponible susceptible de modifier le pronostic immédiat de l'hémoptysie maladie, quels que soient son mécanisme et son étiologie, comparativement aux mesures médicales seules. Le développement et la diffusion de la radiologie vasculaire interventionnelle, ainsi que les modifications du profil étiologique des hémoptysies, ont abouti à une modification sensible des pratiques. Les indications chirurgicales sont actuellement dominées par les dilatations des bronches, la tuberculose pulmonaire et ses séquelles incluant les greffes aspergillaires, et le cancer bronchique. Lorsque l'indication chirurgicale est retenue, l'exérèse pulmonaire systématique est la règle, allant de la segmentectomie à la pneumonectomie. Une thoracoplastie peut être associée, le plus souvent dans le cadre de lésions séquellaires d'une infection à mycobactéries. Dans ces conditions, la chirurgie thoracique traite radicalement la cause de l'hémoptysie et n'expose pas à la récurrence quand elle résèque une lésion localisée. La morbidité (fistule bronchopleurale, pyothorax, hémithorax, ventilation mécanique prolongée) et la mortalité intrahospitalières sont importantes, quand la chirurgie est réalisée en période hémorragique active non contrôlée [33,34]. Les séries chirurgicales antérieures à 1980 rapportent des taux de mortalité intrahospita-

lière élevés (variant de 15 à 40 %). Les séries chirurgicales plus récentes fournissent des taux de mortalité intrahospitalière de l'ordre de 10 à 15 %. Le contrôle du syndrome hémorragique et l'optimisation de l'oxygénation incluant la désobstruction minutieuse de l'arbre trachéobronchique avant la chirurgie permettent d'améliorer le pronostic [33,34].

En dehors des situations où l'hémoptysie n'est pas contrôlée malgré des mesures médicales et la radiologie vasculaire interventionnelle, la décision de réaliser une résection pulmonaire dans l'objectif de prévenir une éventuelle récurrence reste difficile, et doit reposer sur une analyse au cas par cas du rapport bénéfice/risque. Certaines situations réputées à risque de récurrence (lésions cavitaires associées à une hypervascularisation des artères systémiques non bronchiques ; segments pulmonaires atrophiques secondaires à une infection chronique) paraissent être de bonnes indications chirurgicales. À l'inverse, des lésions bilatérales, telles que des dilatations des bronches bilatérales, ne seraient pas de bonnes indications à la réalisation d'une chirurgie [35].

Stratégie thérapeutique

La prise en charge thérapeutique de l'hémoptysie maladie doit être multidisciplinaire et mise en œuvre en urgence. Elle repose sur une évaluation rigoureuse de la gravité initiale, intégrant l'abondance de l'hémoptysie et son retentissement éventuel, mais aussi le terrain sur lequel elle survient, son mécanisme et son étiologie. Les indications d'orientation vers un centre spécialisé disposant d'un plateau technique adéquat (pneumologie, réanimation, radiologie vasculaire interventionnelle et chirurgie thoracique) sont guidées par l'existence de critères de gravité à la prise en charge [36] :

- abondance de l'hémoptysie : volume cumulé supérieur à 200 ml en moins de 48–72 heures ou débit supérieur à 200 ml en une fois en l'absence d'insuffisance respiratoire chronique (débit supérieur à 50 ml en une fois en cas d'insuffisance respiratoire chronique) [10] ;
- comorbidités respiratoires pouvant précipiter le patient vers une insuffisance respiratoire aiguë ; autres comorbidités (cardiopathie ischémique sévère ; indication formelle à un traitement anticoagulant) ;
- retentissement respiratoire : signes cliniques d'insuffisance respiratoire aiguë ou nécessité d'administrer une oxygénothérapie à haut débit ou une ventilation mécanique ;
- retentissement hématologique : anémie aiguë hémorragique ou coagulopathie de consommation avec nécessité d'administration de produits sanguins ; cette situation est exceptionnelle ;
- retentissement hémodynamique : état de choc avec nécessité de remplissage vasculaire ou d'amines vasoactives ; cette situation est exceptionnelle ;

- mécanisme impliquant la circulation artérielle pulmonaire ou étiologie réputée à haut risque hémorragique : aspergillose, tuberculose, cancer bronchique, lésion pulmonaire nécrotique au contact d'une artère pulmonaire, anévrisme artériel pulmonaire...

Dans tous les cas, le transport vers un centre spécialisé doit être médicalisé, avec un patient stabilisé par les mesures médicales. L'administration de Glypressine® par voie intraveineuse doit être évitée dans la mesure du possible afin de ne pas retarder la réalisation de l'AEBS. Les éléments radiologiques disponibles (notamment les CD-Rom) doivent être fournis afin de ne pas répéter inutilement l'ATDMV.

À l'heure actuelle, l'algorithme de prise en charge suivant peut être proposé (Fig. 3), incitant à réaliser en première intention une ATDMV pour guider la procédure de radiologie vasculaire interventionnelle en cas d'hémoptysie abondante, d'insuffisance respiratoire aiguë ou de recours à la ventilation mécanique. La chirurgie thoracique élective peut être proposée dans un second temps pour prévenir la récurrence, selon l'opérabilité du patient et la résecabilité de la lésion, dans le

cadre de lésions localisées compliquées d'épisodes d'hémoptysie abondante ou répétée dans le même territoire (dilatation des bronches localisée), de lésions étiologiques à haut risque hémorragique immédiat et de récurrence (aspergillose, cancer bronchique), ou de lésions relevant d'un mécanisme artériel pulmonaire, chez des patients sélectionnés [33]. Si l'embolisation est techniquement impossible, si l'hémoptysie persiste ou récurrence précocement malgré une ou plusieurs embolisation(s) jugée(s) satisfaisante(s), la seule option thérapeutique envisageable est la chirurgie d'hémostase, malgré ses risques [33,35,37].

À plus long terme, les facteurs pronostiques de l'hémoptysie maladie sont peu connus, issus d'une littérature hétérogène en termes d'effectif de patients, de populations étudiées et de durée de suivi.

Conclusions et perspectives

La prise en charge thérapeutique de l'hémoptysie maladie s'est considérablement améliorée avec le développement

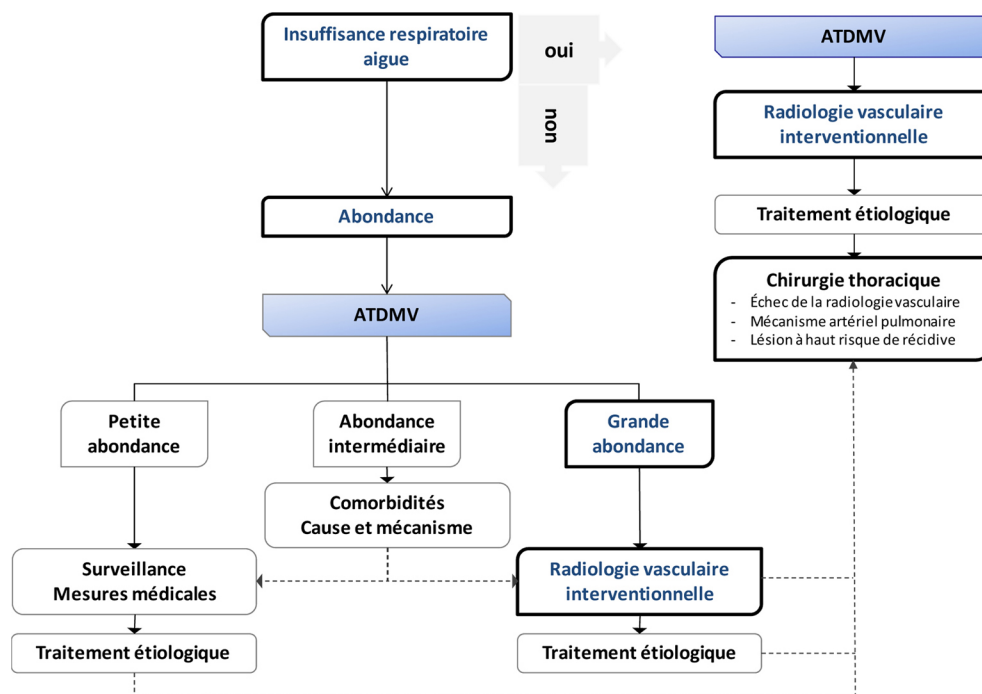


Fig. 3 Algorithme de prise en charge de l'hémoptysie grave. Une insuffisance respiratoire aiguë ou une hémoptysie de grande abondance doivent faire réaliser une angiotomodensitométrie volumique (ATDMV) en urgence afin de guider la procédure radiologique interventionnelle. Dans les autres situations, les comorbidités, le mécanisme et la cause de l'hémoptysie conditionnent la prise en charge vers des mesures médicales éventuellement associées à une procédure radiologique interventionnelle. La chirurgie thoracique d'hémostase est indiquée en cas d'échec de la procédure radiologique interventionnelle (échec technique, persistance ou récurrence hémorragique précoce malgré une procédure radiologique jugée complète). Après contrôle de l'hémoptysie par les mesures médicales et radiologiques, la chirurgie thoracique à court/moyen terme est indiquée, notamment dans le cadre de lésions localisées compliquées d'épisodes d'hémoptysie grave ou répétée dans le même territoire (dilatation des bronches localisée), de lésions étiologiques à haut risque hémorragique et de récurrence (aspergillose, cancer bronchique) ou de lésions relevant d'un mécanisme artériel pulmonaire. Dans tous les cas, le traitement étiologique doit être mis en œuvre

de l'ATDMV et les progrès de la radiologie vasculaire interventionnelle.

La chirurgie thoracique est actuellement réservée aux échecs de la procédure radiologique interventionnelle et aux situations à risque de récurrence hémorragique. Une hémoptysie de mécanisme artériel pulmonaire doit relever d'un traitement chirurgical, jusqu'à preuve du contraire. L'amélioration des conditions opératoires est primordiale pour réduire la morbidité dans ce contexte.

L'évaluation de stratégies thérapeutiques ciblées sur le risque d'évolution défavorable est maintenant nécessaire pour affiner encore la prise en charge de l'hémoptysie maladie. Les perspectives de recherche s'orientent vers l'étude des médiateurs moléculaires impliqués dans la genèse de l'HVS bronchique et l'étude anatomique des lésions artérielles de l'hémoptysie maladie afin de développer une approche pharmacologique de sa prévention et de son traitement.

Liens d'intérêts : M. Fartoukh, A. Parrot, S. Fedun, A. Khalil, J. Assouad, J. Cadranel et M.-F. Carette déclarent ne pas avoir de lien d'intérêt.

Références

- Fartoukh M, Khoshnood B, Parrot A, et al (2012) Early prediction of in-hospital mortality of patients with hemoptysis: an approach to defining severe hemoptysis. *Respiration* 83:106–14
- Carette MF, Parrot A, Fartoukh M, et al (2009) Normal and abnormal systemic pulmonary circulation: CT imaging features. *J Radiol* 90:1789–800
- Khalil A, Nedelcu C, Korzec J, et al (2009) Hémoptysie : physiopathologie et apport de l'angiographie par tomographie volumique. *EMC; Radiologie et imagerie médicale* 32:3A
- Remy-Jardin M, Bouaziz N, Dumont P, et al (2004) Bronchial and nonbronchial systemic arteries at multi-detector row CT angiography: comparison with conventional angiography. *Radiology* 233:741–9
- Khalil A, Parrot A, Fartoukh M, et al (2012) Pulmonary artery occlusion with ethylene vinyl alcohol copolymer in patients with hemoptysis: initial experience in 12 cases. *AJR Am J Roentgenol* 198:207–12
- de Prost N, Parrot A, Cuquemelle E, et al (2012) Diffuse alveolar hemorrhage in immunocompetent patients: etiologies and prognosis revisited. *Respir Med* 106:1021–32
- Picard C, Parrot A, Mayaud C, et al (2009) Diffuse alveolar hemorrhage in the immunocompetent host: diagnostic and therapeutic management. *Presse Med* 38:1343–52
- Savale L, Parrot A, Khalil A, et al (2007) Cryptogenic hemoptysis: from a benign to a life-threatening pathologic vascular condition. *Am J Respir Crit Care Med* 175:1181–5
- Ibrahim WH (2008) Massive haemoptysis: the definition should be revised. *Eur Respir J* 32:1131–2
- Mal H, Rullon I, Mellot F, et al (1999) Immediate and long-term results of bronchial artery embolization for life-threatening hemoptysis. *Chest* 115:996–1001
- Dweik RA, Stoller J (1999) Role of bronchoscopy in massive hemoptysis. *Clin Chest Med* 20:89–105
- Jean-Baptiste E (2000) Clinical assessment and management of massive hemoptysis. *Crit Care Med* 28:1642–7
- Lordan JL, Gascoigne A, Corris PA (2003) The pulmonary physician in critical care * Illustrative case 7: assessment and management of massive haemoptysis. *Thorax* 58:814–9
- Gottlieb LS, Hillberg R (1975) Endobronchial tamponade therapy for intractable hemoptysis. *Chest* 67:482–3
- Hiebert CA (1974) Balloon catheter control of life-threatening hemoptysis. *Chest* 66:308–9
- Morell RC, Prielipp RC, Foreman AS, et al (1995) Intentional occlusion of the right upper lobe bronchial orifice to tamponade life-threatening hemoptysis. *Anesthesiology* 82:1529–31
- Freitag L, Tekolf E, Stamatis G, et al (1994) Three years experience with a new balloon catheter for the management of hemoptysis. *Eur Respir J* 7:2033–7
- Klein U, Karzai W, Bloos F, et al (1998) Role of fiberoptic bronchoscopy in conjunction with the use of double-lumen tubes for thoracic anesthesia: a prospective study. *Anesthesiology* 88:346–50
- Ramon P, Wallaert B, Derollez M, et al (1989) Treatment of severe hemoptysis with terlipressin. Study of the efficacy and tolerance of this product. *Rev Mal Respir* 6:365–8
- Macdonald JA, Fraser JF, Foot CL, et al (2006) Successful use of recombinant factor VII in massive hemoptysis due to community-acquired pneumonia. *Chest* 130:577–9
- Lau EM, Yozghatlian V, Kosky C, et al (2009) Recombinant activated factor VII for massive hemoptysis in patients with cystic fibrosis. *Chest* 136:277–81
- Sakr L, Dutau H (2010) Massive hemoptysis: an update on the role of bronchoscopy in diagnosis and management. *Respiration* 80:38–58
- Valipour A, Kreuzer A, Koller H, et al (2005) Bronchoscopy-guided topical hemostatic tamponade therapy for the management of life-threatening hemoptysis. *Chest* 127:2113–8
- Jolliet P, Soccia P, Chevrolet JC (1992) Control of massive hemoptysis by endobronchial tamponade with a pulmonary artery balloon catheter. *Crit Care Med* 20:1730–2
- Remy J, Arnaud A, Fardou H, et al (1977) Treatment of hemoptysis by embolization of bronchial arteries. *Radiology* 122:33–7
- Tanaka N, Yamakado K, Murashima S, et al (1997) Superselective bronchial artery embolization for hemoptysis with a coaxial microcatheter system. *J Vasc Interv Radiol* 8:65–70
- Bruzzi JF, Remy-Jardin M, Delhay D, et al (2006) Multidetector row CT of hemoptysis. *Radiographics* 26:3–22
- Chalumeau-Lemoine L, Khalil A, Prigent H, et al (2013) Impact of multidetector CT-angiography on the emergency management of severe hemoptysis. *Eur J Radiol* 82:e742–e7
- Fartoukh M, Khalil A, Louis L, et al (2007) An integrated approach to diagnosis and management of severe haemoptysis in patients admitted to the intensive care unit: a case series from a referral centre. *Respir Res* 8:11
- Labbe V, Roques S, Boughdene F, et al (2009) Shock complicating successful bronchial artery embolization for severe hemoptysis. *Chest* 135:215–7
- Mesuroille B, Lacombe P, Barre O, et al (1996) Failures and complications of bronchial artery embolization. *Rev Mal Respir* 13:217–25
- Khalil A, Fartoukh M, Parrot A, et al (2010) Impact of MDCT angiography on the management of patients with hemoptysis. *AJR Am J Roentgenol* 195:772–8
- Andrejak C, Parrot A, Bazelly B, et al (2009) Surgical lung resection for severe hemoptysis. *Ann Thorac Surg* 88:1556–65
- Shigemura N, Wan IY, Yu SC, et al (2009) Multidisciplinary management of life-threatening massive hemoptysis: a 10-year experience. *Ann Thorac Surg* 87:849–53
- Velly JF, Jougon J, Laurent FS, et al (2005) Massive haemoptysis: management and treatment. What is the role of surgery? *Rev Mal Respir* 22:777–84
- Fartoukh M (2010) Severe haemoptysis: indications for triage and admission to hospital or intensive care unit. *Rev Mal Respir* 27:1243–53
- Mal H (2005) Role of surgery in the management of severe haemoptysis. *Rev Mal Respir* 22:717–9